

Tumor de células de Sertoli esclerosante

Sclerosing Sertoli Cell Tumor

Leire Etxegarai, Leire Andrés, Cosme Ereño, Francisco José Bilbao, José Ignacio López

RESUMEN

Se trata de un varón de 28 años de edad que acude al urólogo por presentar un leve aumento de volumen del testículo derecho. El estudio ecográfico muestra un tumor sólido intratesticular de aproximadamente 1 cm de diámetro. La pieza de orquiectomía radical muestra un tumor con un gran componente de fibrosis estromal en el que aparecen cordones de células cuboideas sin atipia citológica ni mitosis, que muestran positividad para citoqueratinas, vimentina y calretinina. El tumor de células de Sertoli es una neoplasia muy poco frecuente en el testículo. La variedad esclerosante, que ha sido descrita recientemente, es aún más rara y comporta diferente pronóstico. En este trabajo se revisa los criterios morfológicos diagnósticos y las peculiaridades clínicas recogidas recientemente en la literatura.

Palabras clave: neoplasia testicular, tumor de células de Sertoli, histología, inmunohistoquímica, diagnóstico diferencial.

SUMMARY

Background: Sertoli cell tumor is an unfrequent neoplasm of the testis and the recently reported sclerosing variant is even rarer, and seems to have a different prognosis. **Patients and Methods:** A 28 year-old man consulted the urologist because of a slight increase in right testicular volume. Echographic examination revealed an intratesticular solid tumor, 1 cm in diameter. Radical orchiectomy showed an intratesticular sclerotic tumor composed by sheets and cords of cuboidal benign appearing cells. Immunostainings for cytokeratins, vimentin, and calretinin were done. Atypia and mitoses were not found. An analysis of diagnostic morphological criteria and clinical peculiarities described in previous recent reports was done.

Key words: testicular neoplasm, Sertoli cell tumor, histology, immunohistochemistry, differential diagnosis.

Rev Esp Patología 2005; 38 (2): 117-120

INTRODUCCIÓN

En el testículo, los tumores no germinales suponen aproximadamente el 5% de las neoplasias que se originan en este órgano (1). Este grupo minoritario lo conforman los tumores derivados del estroma y de los cordones sexuales. Entre estos últimos, el tumor de células de Sertoli es una entidad muy poco frecuente ya que supone sólo entre el 0,4 y el 1,5% de ellos (2). A pesar de su rareza, es un tumor bien descrito en la literatura y que incluye 3 variedades histológicas específicas (2). Entre ellas, la forma esclerosante es especialmente rara. Desde su descripción por primera vez en 1991 por Zuckenbergl y Young en una pequeña serie de 10 casos (3), la revisión de la literatura aporta solamente casos sueltos (1,2,4-8).

En este trabajo se presenta un nuevo caso y se revisa la literatura existente.

CASO CLÍNICO

Se trata de un paciente de 28 años de edad, sano y sin antecedentes de interés, que consultó al urólogo por un aumento discreto del tamaño testicular derecho. La exploración física demostró leve aumento del volumen testicular sin otras alteraciones. El estudio ecográfico reveló una pequeña tumoración sólida intratesticular, de aproximadamente 1 cm de diámetro, localizada en el espesor del testículo, sin relación aparente con la cápsula albugínea ni con el hilio del órgano. La analítica de sangre y orina practicada no reveló alteraciones, siendo negativos todos los marcadores tumorales. Se practicó orquiectomía radical. El estudio de extensión tras el diagnóstico anatomopatológico fue negativo. El paciente no ha presentado alteraciones clínicas tras la última revisión 1 año después del diagnóstico.

Recibido el 26/2/04. Aceptado el 25/10/04.

Servicio de Anatomía Patológica. Hospital de Basurto. Universidad del País Vasco UPV/EHU. Bilbao.
ilopez@hbas.osakidetza.net

Estudio Anatomopatológico

La pieza quirúrgica estaba constituida por testículo, epidídimo y 7 cm de cordón espermático. Medía 6 x 4 x 3 cm y pesaba 41,4 g. Al corte se observó un parénquima testicular de aspecto normal, en el que aparecía un nódulo blanquecino y elástico, de aspecto fibroso, sólido, de 8 mm de diámetro. El resto de la pieza quirúrgica no presentó alteraciones macroscópicas reseñables. Microscópicamente, el nódulo se encontraba bien delimitado del tejido adyacente y estaba constituido por un estroma fibroso, en áreas esclerosado, en el que se disponían de manera desordenada cordones y nidos celulares de aspecto epitelial y morfología cuboidea. Las células no mostraban anisomorfismo, atipia, ni mitosis. Se observó un discreto infiltrado linfoide acompañante dispuesto de forma parcheada a lo largo de todo el nódulo. Las células proliferantes resultaron positivas para citoqueratinas (AE1/3), vimentina y, focalmente, para calretinina. No se evidenciaron alteraciones histológicas en los túbulos seminíferos adyacentes ni a distancia, y el epidídimo y los componentes del cordón espermático estudiados no mostraron cambios dignos de mención.

DISCUSIÓN

El tumor de células de Sertoli es una entidad poco frecuente, suponiendo en la mayor parte de las series menos del 1% de los tumores testiculares (1,9). La mayoría de los casos tienen un comportamiento benigno. Se han descrito 3 variedades histológicas:

Clásico: Es el más frecuente. Aparece a una edad media de 45 años. No tiene patrón hereditario, ni se asocia a síndromes, siendo en un 10 a 25% de las veces hormonalmente activo, con ginecomastia y crecimiento óseo acelerado. No tiende a la bilateralidad ni a la multifocalidad. En un 10 a 20% de los casos manifiesta un comportamiento maligno, sobre todo en adultos, metastatizando a ganglios linfáticos regionales, hueso y pulmón. Estos casos presentan supervivencias bajas a los 2 años (2).

De células grandes calcificante: Es el más agresivo. Hay descritos casos hereditarios, asociándose en un 36% a otros síndromes como los de Peutz-Jeghers, Bourneville, y complejo de Carney. En este último se recomienda realizar cribado familiar. Existe un primer grupo de afectación temprana (edad media a los 17 años) donde es frecuente la multifocalidad y/o bilateralidad, siendo en general hormonalmente activos. Un segundo grupo de pacientes aparece más tardíamente (alrededor de los 40 años), sin presentar las características del grupo anterior, pero con mayor riesgo de malignización (2).

Esclerosante: Fue descrito por primera vez en 1991 por Zuckerberg y Young (3). A diferencia de los otros

grupos, en éste no hay casos descritos en prepúberes. La edad media de aparición en los pocos casos descritos es de 35 años. No tiende a la bilateralidad, ni a la multifocalidad, ni es hormonalmente activo, ni se asocia a síndromes. Tiene buen pronóstico y no se han descrito casos de comportamiento maligno (2,9).

Los 3 tipos histológicos tienen como componente básico a las células de Sertoli. La célula es de tamaño variable, de morfología cuboidea, con citoplasma amplio y pálido, a veces vacuolado, y con un núcleo redondo y sin atipias. Se disponen formando cordones, trabéculas, túbulos, o agregados irregulares, rodeados por estroma fibroso. Como su propio nombre indica, la variedad esclerosante se distingue por su estroma extenso y esclerosado. Todas las variedades descritas muestran marcadores tumorales (alfa-fetoproteína, beta-HCG, LDH...) negativos. No existen muchos datos sobre su perfil inmunohistoquímico. Las citoqueratinas son generalmente positivas en la variedad clásica y de resultado variable en el de células grandes calcificante. En el esclerosante suelen ser negativas, pero existen casos descritos de positividad franca (3,5).

Debido entre otras cosas a su relativa rareza, es necesario realizar el diagnóstico diferencial con otros tumores (1): seminoma de patrón tubular, metástasis de otros tumores, sobre todo de origen prostático, tumor carcinóide, tumor de células de Leydig y tumor adenomatoide. El

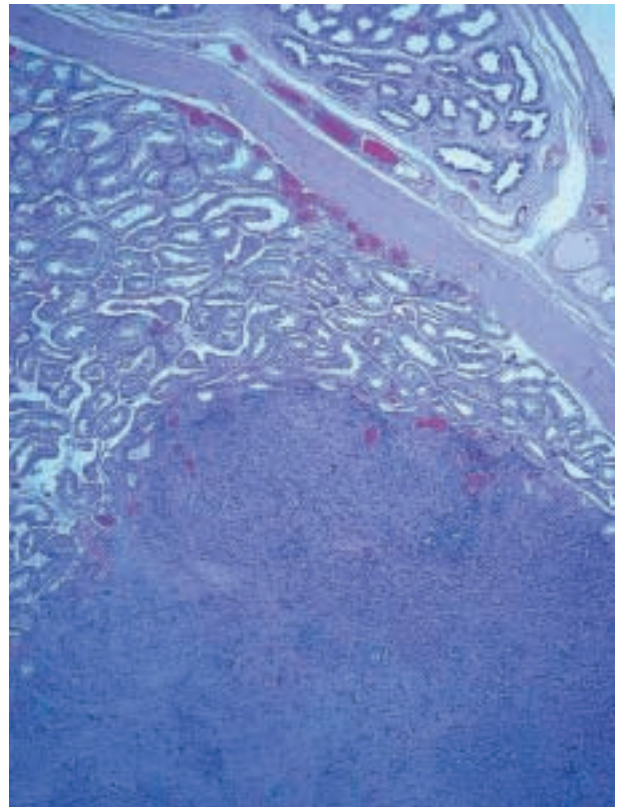


Fig. 1: Tumoración intratesticular bien delimitada.

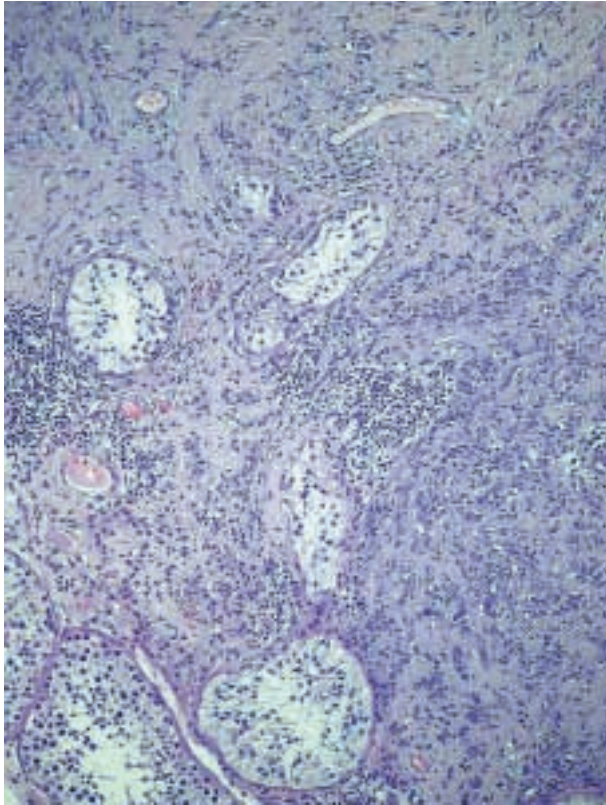


Fig. 2: Atrapamiento de túbulos seminíferos por una tumoración constituida por cordones con abundante estroma fibroso.

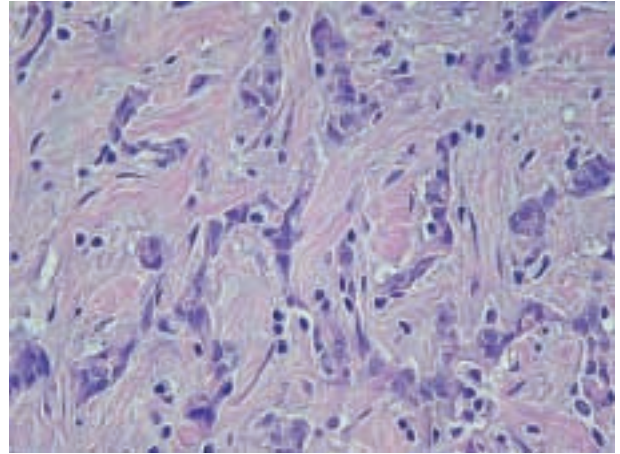


Fig. 3: Detalle histológico del estroma esclerosante en el seno del cual aparecen cordones de células cuboideas sin atipia verdadera.

reconocimiento de las características citológicas y arquitecturales, y el perfil inmunohistoquímico, ayudarán en cada caso.

Es difícil predecir el posible comportamiento maligno de estos tumores basándonos solo en las características histológicas. Aunque no están totalmente estableci-

dos, el tamaño grande del tumor, la presencia de atipias y mitosis, y la invasión vascular, parecen ser los criterios más fiables (2).

El tratamiento estándar es la orquiectomía radical por vía inguinal con seguimiento clínico posterior para detectar precozmente los casos de comportamiento agresivo. En estos últimos se ha usado radioterapia y distintos regímenes de quimioterapia, pero los resultados son aún inciertos (6).

BIBLIOGRAFÍA

1. Ulbright TM, Amin MB, Young RH. Tumors of the testis, adnexa, spermatic cord, and scrotum. Atlas of Tumor Pathology, 3rd Series, Fascicle 25, Washington DC: Armed Forces Institute of Pathology. 1999.

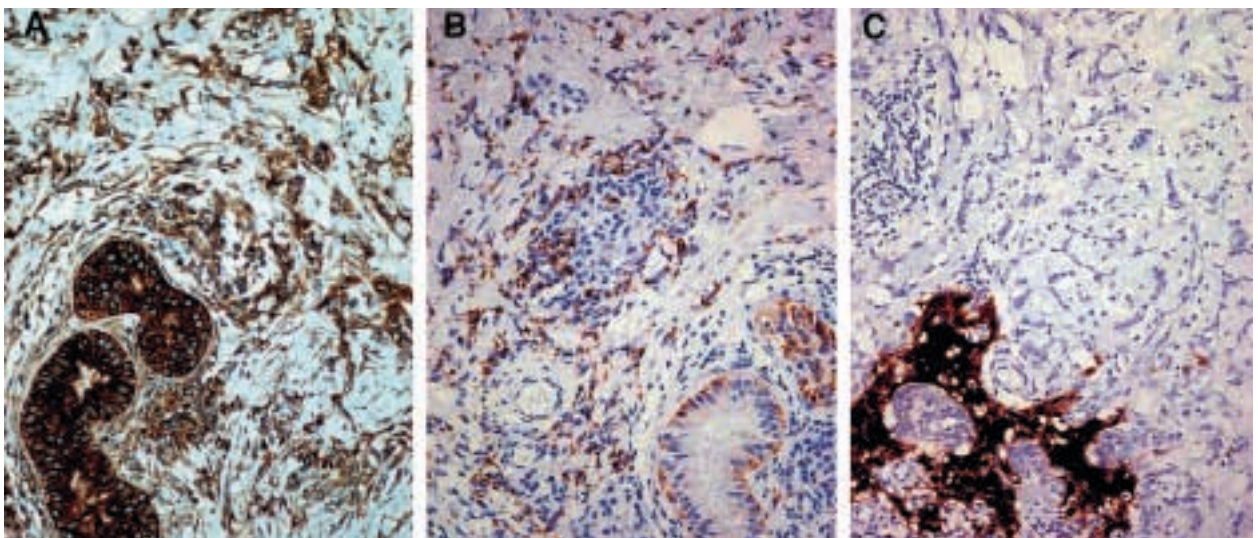


Fig. 4: Positividad intensa para Vimentina (A), moderada para citoqueratinas (B), y aislada para calretinina (C).

2. Giglio M, Medica M. Testicular Sertoli cell tumours and relative subtypes. *Urol Int* 2003; 70: 205-10.
3. Zuckenberg LR, Young RH. Sclerosing Sertoli cell tumor of the testis. A report of 10 cases. *Am J Surg Pathol* 1991; 15: 829-834.
4. Anderson GA. Sclerosing Sertoli cell tumor of the testis: a distinct histologic subtype. *J Urol* 1995; 154: 1756-8.
5. De Diego Rodriguez E, Pascual C. Tumor testicular de células de Sertoli esclerosante en un paciente VIH. *Arch Esp Urol* 2001; 54: 1129-32.
6. Gravas S, Papadimitrou K. Sclerosing Sertoli cell tumor of the testis. *Scand J Urol Nephrol* 1999; 33: 197-9.
7. Hita Rosino E, López Hidalgo J. Tumor testicular de células de Sertoli. *Actas Esp Urol* 2001; 25: 74-7.
8. Reale D, Pascale M, Vitullo G, Di Virgilio M, Pizzicannella J, Piccolotti G. Sclerosing Sertoli cell tumor of the testis. Report of a case and review of the literature. *Minerva Urol Nefrol* 2002; 54: 179-82.
9. Ro JY, Amin MB, Sahin AA, Ayala AG. Tumors and tumorous conditions of the male genital tract. En: Fletcher CDM, editor. *Diagnostic Histopathology of Tumors*, 2nd edition. London: Churchill Livingstone; 2000; p. 733-838.